

LAD kronik total oklüzyonuna antegrad kompleks girişim

Dr Hakkı ŞİMŞEK

Yüzüncü Yıl Üniversitesi, Tıp
Fakültesi, VAN

Olgu

- 46 yaş, erkek hasta
- 5 aydır stabil anjina öyküsü
- NONSTMI ön tanısı ile acil servisten yatışı yapıldı
- Özgeçmişde 20 paket/yıl sigara
- Fizik muayenede 2/6 sistolik üfürüm mevcut
- EKG de anteriorda 0,5 mm st depresyonu mevcut
- Transtorosik ekokardiyografide ;
ef: %40-45, 2. derece mitral yetersizlik, anterior duvarda hipokinezi

- Troponin: 1,25 ve kontrol troponin 8
- Böbrek fonksiyonları normal, elektrolit ve hemogram değerleri normal sınırlarda
- Yapılan koroner anjiyografi de;
 - LAD: proksimalden total, retrograd dolun mevcut
 - CX: normal
 - RCA: mid %50 darlık

RAIF AKDOGAN

ID: 17849

* 3.11.1962

Study 1

3.11.2016

08:41:17

1 IMA 35 FRM 1 AFPS 16

Institution name 1

AXIOM-Artis

HFS

R

Coro 2020

Coro 2020

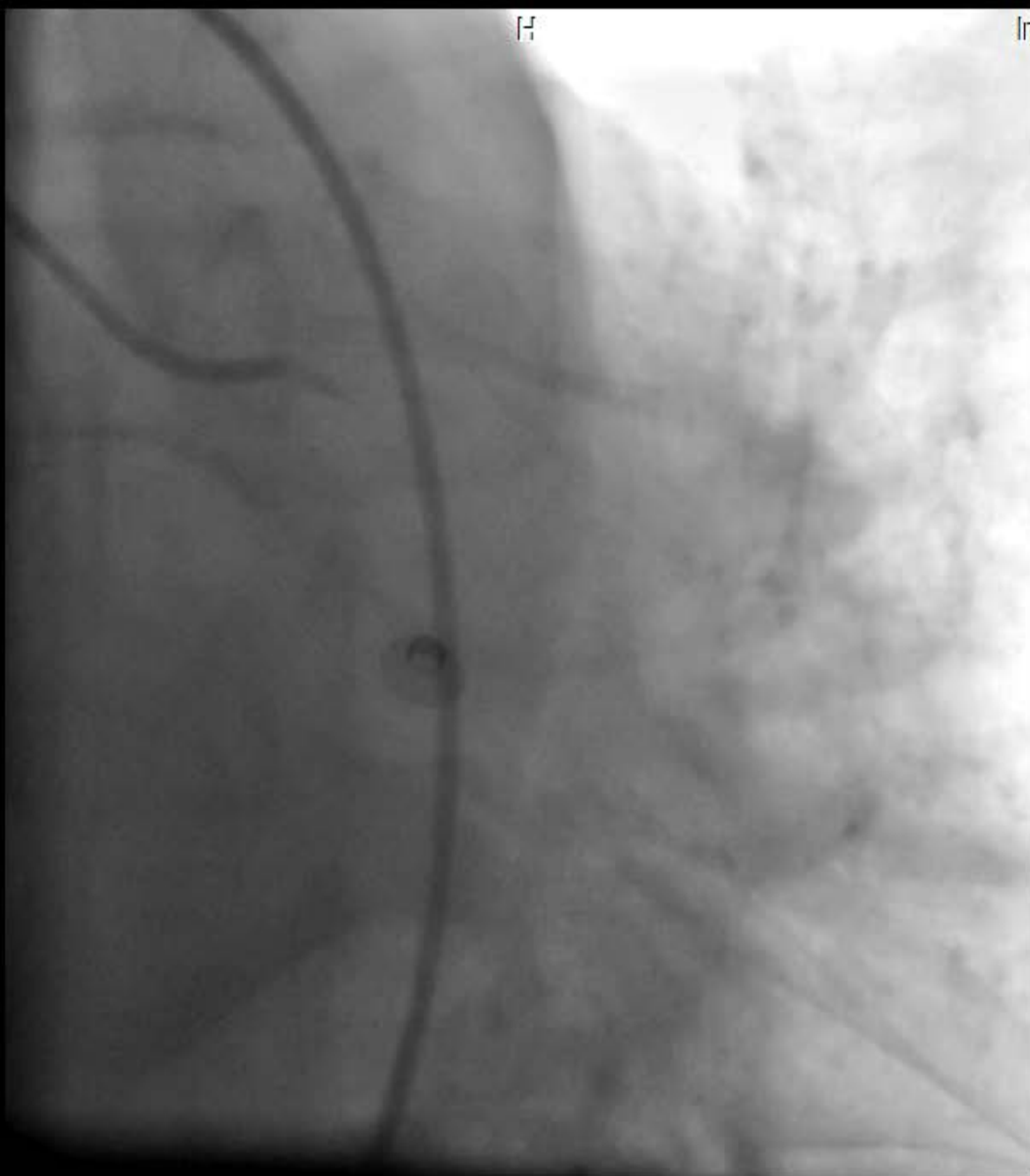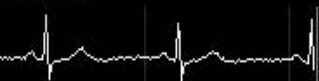SINGLE PLANE SINGLE A

CAU 42

RAO 2

W: 143

C: 128



RAIF AKDOGAN

ID: 17849

* 3.11.1962

Study 1

3.11.2016

08:47:32

1 IMA 109 FRM 1 AFPS 16

H

Institution name 1

AXIOM-Artis

HFS

R

Coro 2020

Coro 2020

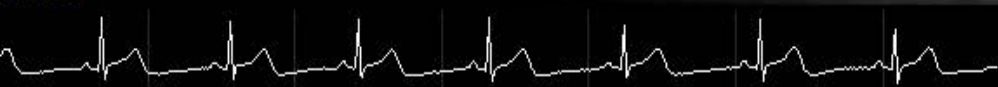SINGLE PLANE SINGLE A

CRA 25

LAO 6

W: 143

C: 128



Tartışma ve cevaplanması gereken sorular

- Sorumlu lezyon hangi damar?
- LAD lezyonu CTO mu?
- CTO ise antegrad yaklaşım? Retrograt yaklaşım?
- Perkütan girişim yaklaşımımız ne olmalı?

- KTO pratik yaşantımızda hatırı sayılır bir yere sahiptir. (Diagnostik işlemlerde ~%20, PKG ~%10)
- KTO varlığı hastaya ilişkin kararlarımızı etkilemektedir.
- KTO'da hasta seçimi önemlidir (semptomatik, geniş alanda iskemi/canlı doku varlığı, uygun anatomi)

- Uygun KTO hastasında başarılı girişim ile;
 - * semptomlarda (angina) azalma,
 - * egzersiz toleransında ve sol ventrikül fonksiyonlarında iyileşme,
 - * CABG gereksiniminde ve mortalitede? azalma söz konusudur.

Yaklaşım

Koroner Anjiyografi



- 1.Tapered güdük
- 2.Kısa KTO segmenti
- 3.Mikrokanalların görülmesi
- 4.KTO seg. kalsifik olmaması



Anterograd Yaklaşım

Retrograd yaklaşım

KTO olgularında retrograd yaklaşım akılda tutulmalı ve kollateraller iyi değerlendirilmelidir.

Antegrad girişimin başarısız olması durumunda, antegrad girişimin başarı ihtimali düşük ise ve iyi kollateral varlığında retrograd girişim düşünülmelidir.

Antegrad girişime ilaveten;

Çift arter girişi şart

Uzun guide wire (≥ 300 cm)

Daha dikkatli ACT takibi

Kompleks retrograd girişim için IVUS gerekebilir

Kullanılan malzemeler

- 6F EBU klavuz katater
- BMW tel
- Pilot 150
- Finecross mikrokater
- 1.20 x15 mm Ryujin plus balon
- 1.5x15 mm emerge balon
- 3.0x24 mm ve 2.75x18 mm DES
- 3.0x12 ve 2.75x12 mm NC balonlar

RAIF AKDOGAN

ID: 17849

* 3.11.1962

Study 1

3.11.2016

09:11:55

1 IMA 52 FRM 1 AFPS 16

H

Institution name 1

AXIOM-Artis

HFS

R

Coro 2020

Coro 2020

SINGLE PLANE SINGLE A

CRA 42

RAO 4

W: 143

C: 128



RAIF AKDOGAN

ID: 17849

* 3.11.1962

Study 1

3.11.2016

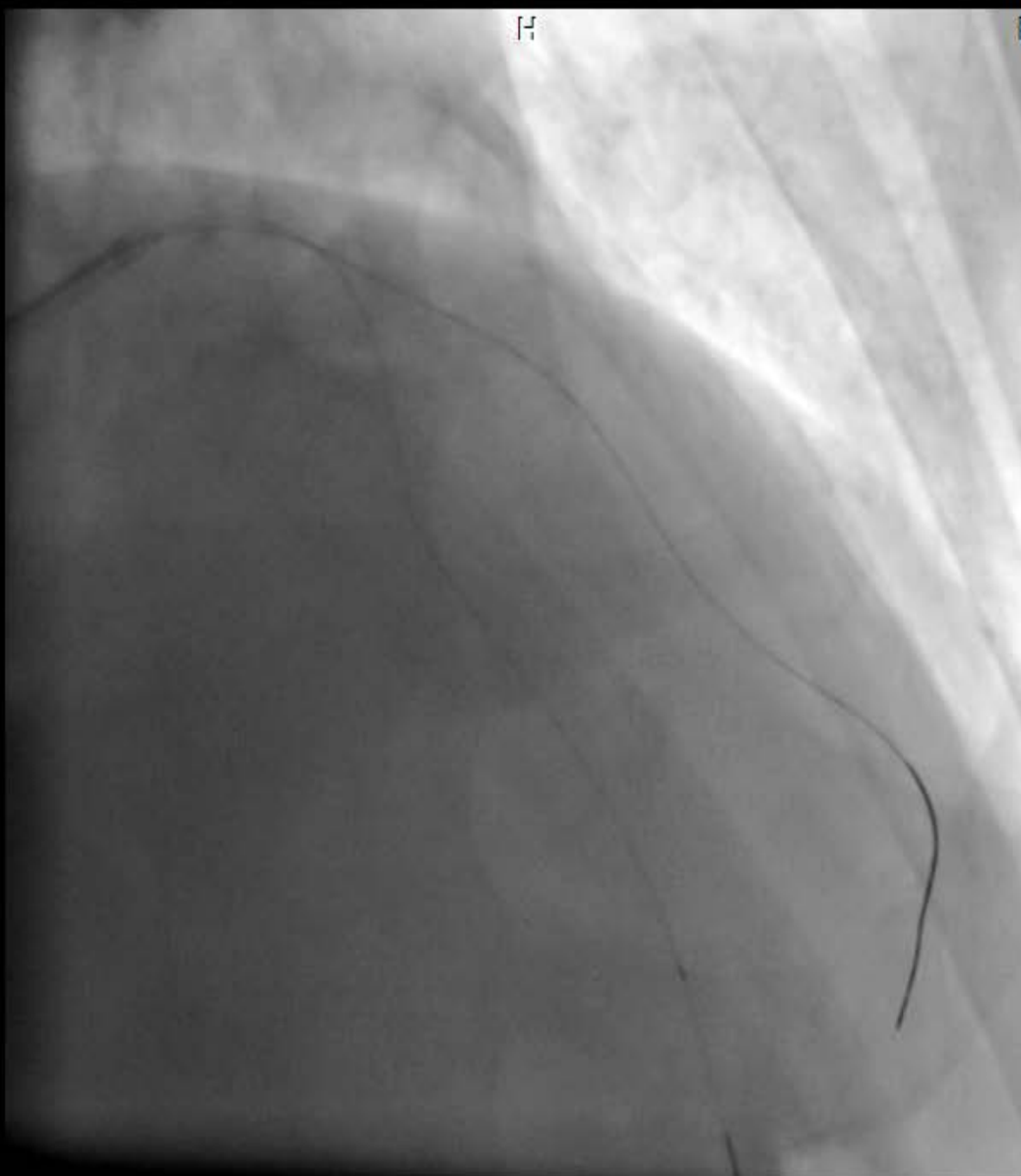
09:24:09

1 IMA 78 FRM 1 AFPS 16

Institution name 1

AXIOM-Artis

HFS



R

Coro 2020

Coro 2020

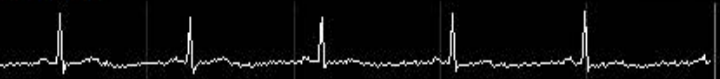SINGLE PLANE SINGLE A

CRA 40

RAO 28

W: 143

C: 128



RAIF AKDOGAN

ID: 17849

* 3.11.1962

Study 1

3.11.2016

09:40:11

1 IMA 111 FRM 1 AFPS 16

Institution name 1

AXIOM-Artis

HFS

R

Coro 2020

Coro 2020

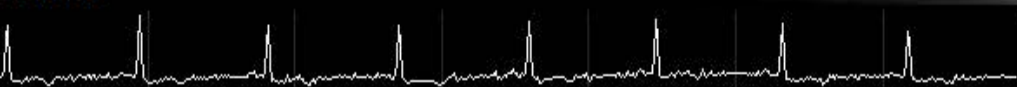SINGLE PLANE SINGLE A

CAU 41

RAO 25

W: 143

C: 128



RAIF AKDOGAN

ID: 17849

* 3.11.1962

Study 1

3.11.2016

09:41:46

1 IMA 43 FRM 1

H

Institution name 1

AXIOM-Artis

HFS

R

Coro 2020

Coro 2020

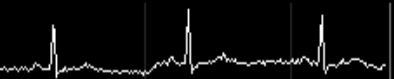SINGLE PLANE SINGLE A

CRA 39

RAO 18

W: 143

C: 128



RAIF AKDOGAN

ID: 17849

* 3.11.1962

Study 1

3.11.2016

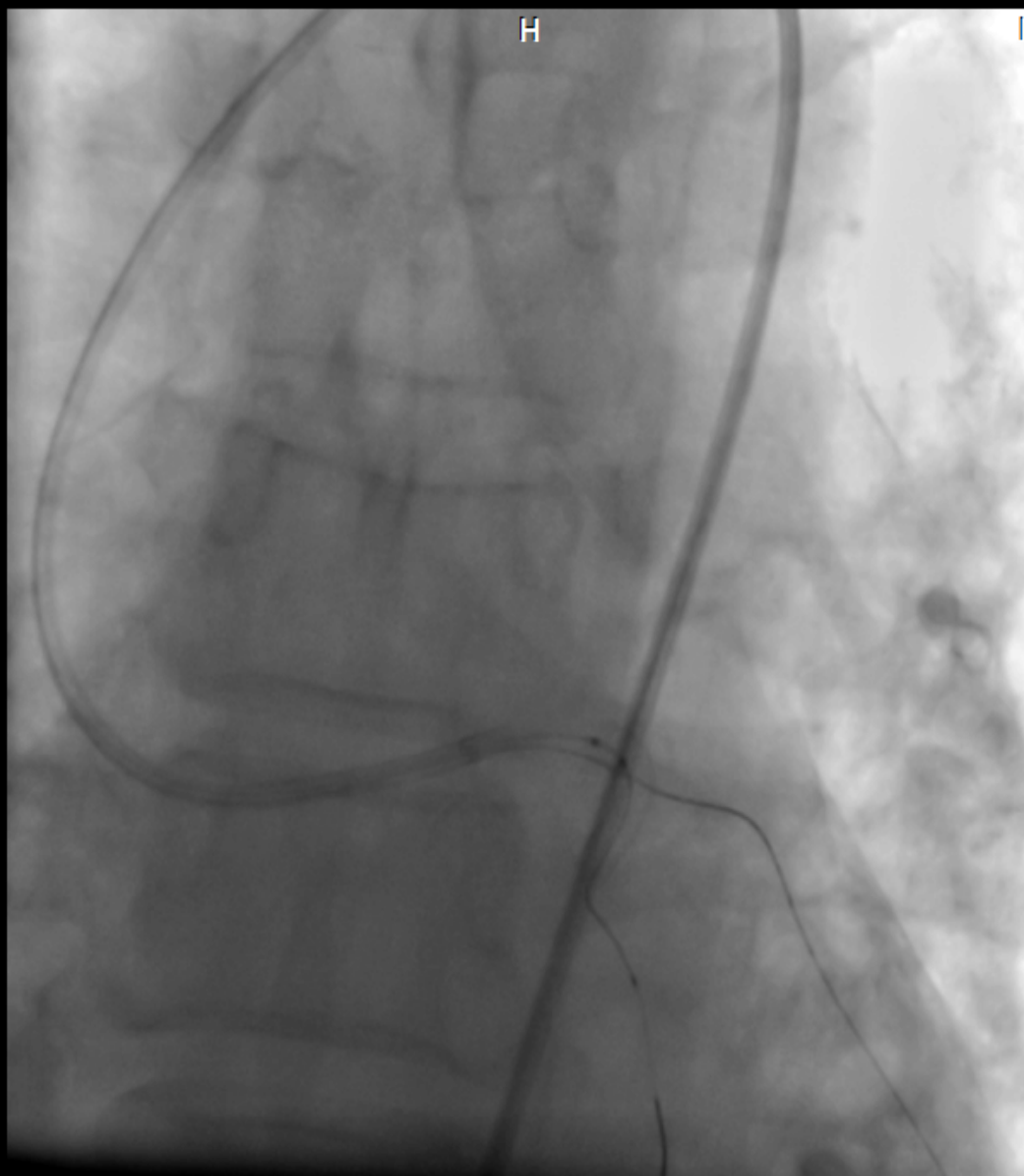09:47:47

1 IMA 151 FRM 1 AFPS 16

H

Institution name 1
AXIOM-Artis
HFS

R



Coro 2020

Coro 2020


SINGLE PLANE SINGLE A

CAU 15

LAO 16

W: 143

C: 128



RAIF AKDOGAN

ID: 17849

* 3.11.1962

Study 1

3.11.2016

10:00:50

1 IMA 48 FRM 1 AFPS 16

H

Institution name 1
AXIOM-Artis
HFS

R

Coro 2020

Coro 2020

SINGLE PLANE SINGLE A

CRA 40

RAO 36

W: 143

C: 128



RAIF AKDOGAN

ID: 17849

* 3.11.1962

Study 1

3.11.2016

10:06:37

1 IMA 119 FRM 1 AFPS 16

H

Institution name 1
AXIOM-Artis
HFS

R

Coro 2020

Coro 2020

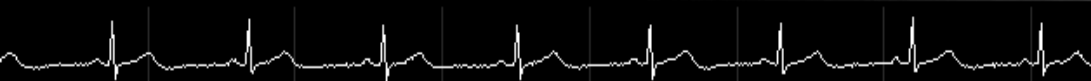SINGLE PLANE SINGLE A

CRA 40

RAO 36

W: 143

C: 128



RAIF AKDOGAN

ID: 17849

* 3.11.1962

Study 1

3.11.2016

10:12:44

1 IMA 73 FRM 1 AFPS 16

H

Institution name 1
AXIOM-Artis
HFS

R

Coro 2020

Coro 2020

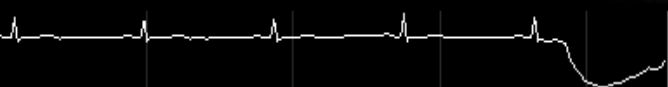SINGLE PLANE SINGLE A

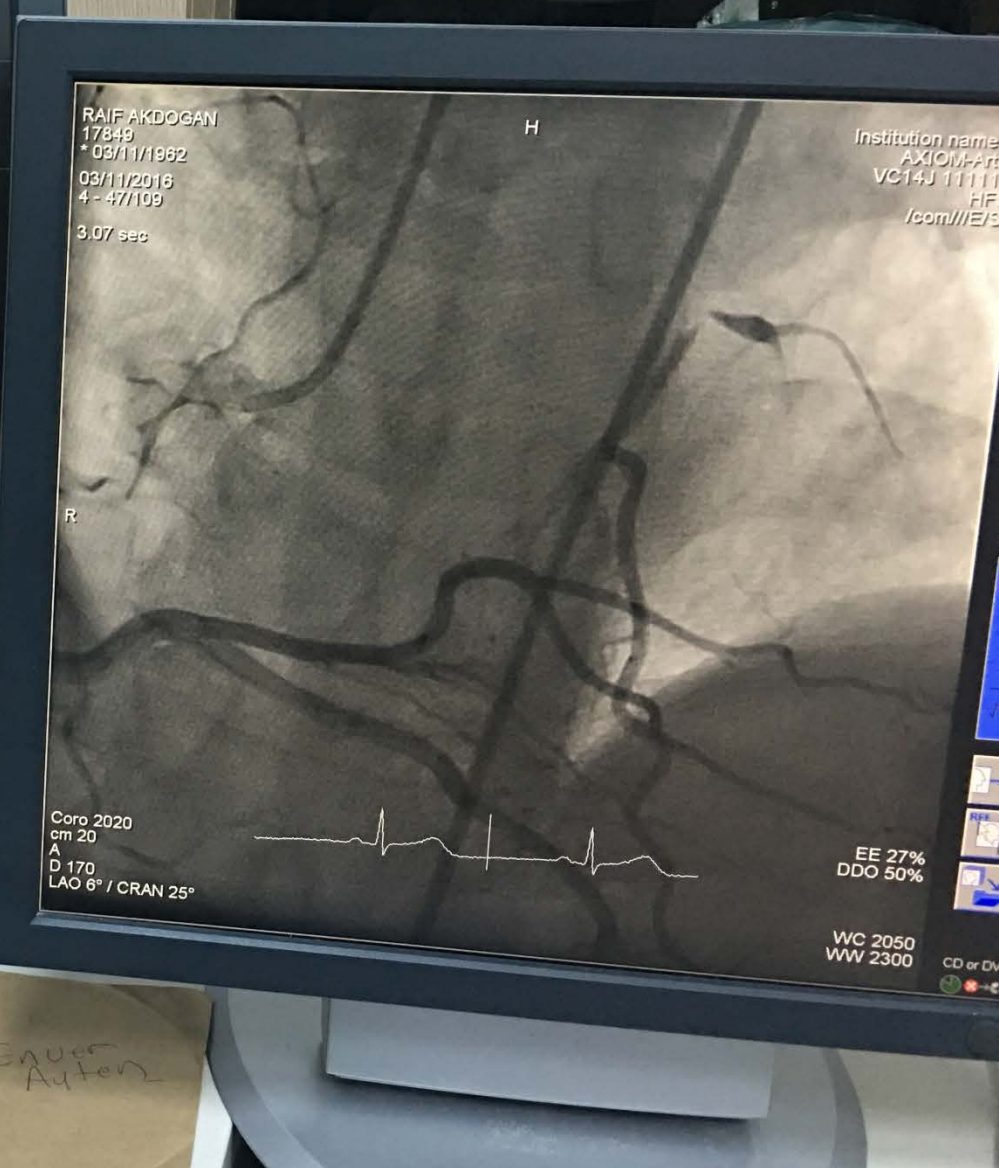
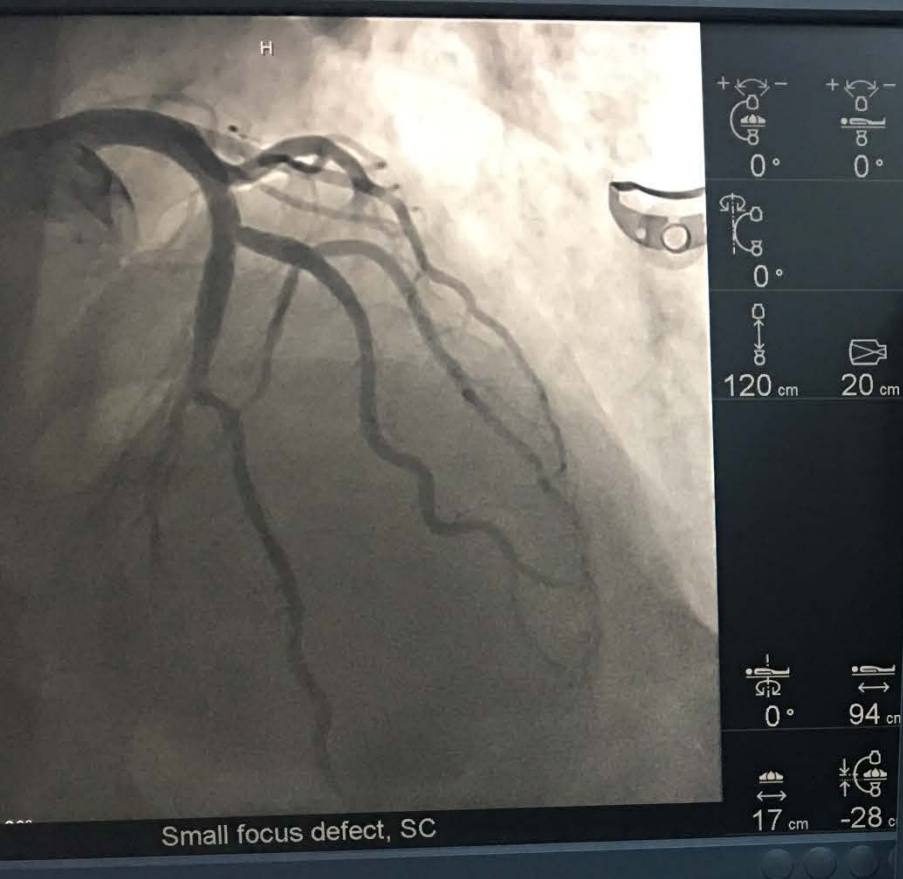
CRA 38

RAO 5

W: 143

C: 128





Engel
Auton