

Hasta



- 48 yaşında erkek hasta
- Efor anginası şikayeti mevcut.

Hikayesi



- 2009 KAG da RCA % 60 lezyona medikal tedavi kararı alınmış.
- Mayıs 2013 te MPS: inferior bazal ve mid kesimlerde iskemi tespit edilmesi nedeni ile KAG yapılmış.
- 06.06.2013 te yapılan KAG : RCA % 100, Cx % 90 LAD % 50 lezyon saptanan hastaya PCI kararı alınarak Cx 'e BMS implante edilmiş. RCA ' ya yönelik PCI başarısızlık ile sonuçlanmış (antegrad yaklaşım).
- Oklüzyon süresi bilinmiyor
- 5 yıl önce hipertansif SVO(sekel yok)

Risk faktörleri

1. Hiperlipidemi
2. Sigara : 1/2Paket /gün
3. Hipertansiyon

Fizik Muayene



- KVS muayenesi normal
- Solunum sistemi muayenesi doğal.
- Kan basıncı : 125/75 mmHg
- Kalp hızı : 54 bpm.

Ekg



- Sinüs ritmi
- D3 – aVF ‘ te T negatifliđi


Ekokardiyografi



- Sol ventriküler end- diyastolik çap: 52 mm
- Sol ventriküler end- sistolik çap: 36 mm
- Sol atrium: 45 mm
- EF: % 65
- Sol ventrikül diyastolik disfonksiyonu Evre 1

Laboratuvar sonuçları



- HGB: 15,7 g/l,
- HCT: % 48,9
- PLT: 385000/ μ l,
- WBC: 7300/ μ l
- Açlık kan glukozu: 81 mg/dl,
- UREA: 28 mg/dl, Creatinin: 0.75 mg/dl
- ALT:20 U/L, AST:11 U/L,
- T-Chol: 218 mg/dl, LDL-C: 156 mg/dl, HDL-C: 34 mg/dl, TRİG: 136 mg/dl
- TSH: 0,155 
- GFR : >120 ml/min

Medikasyon

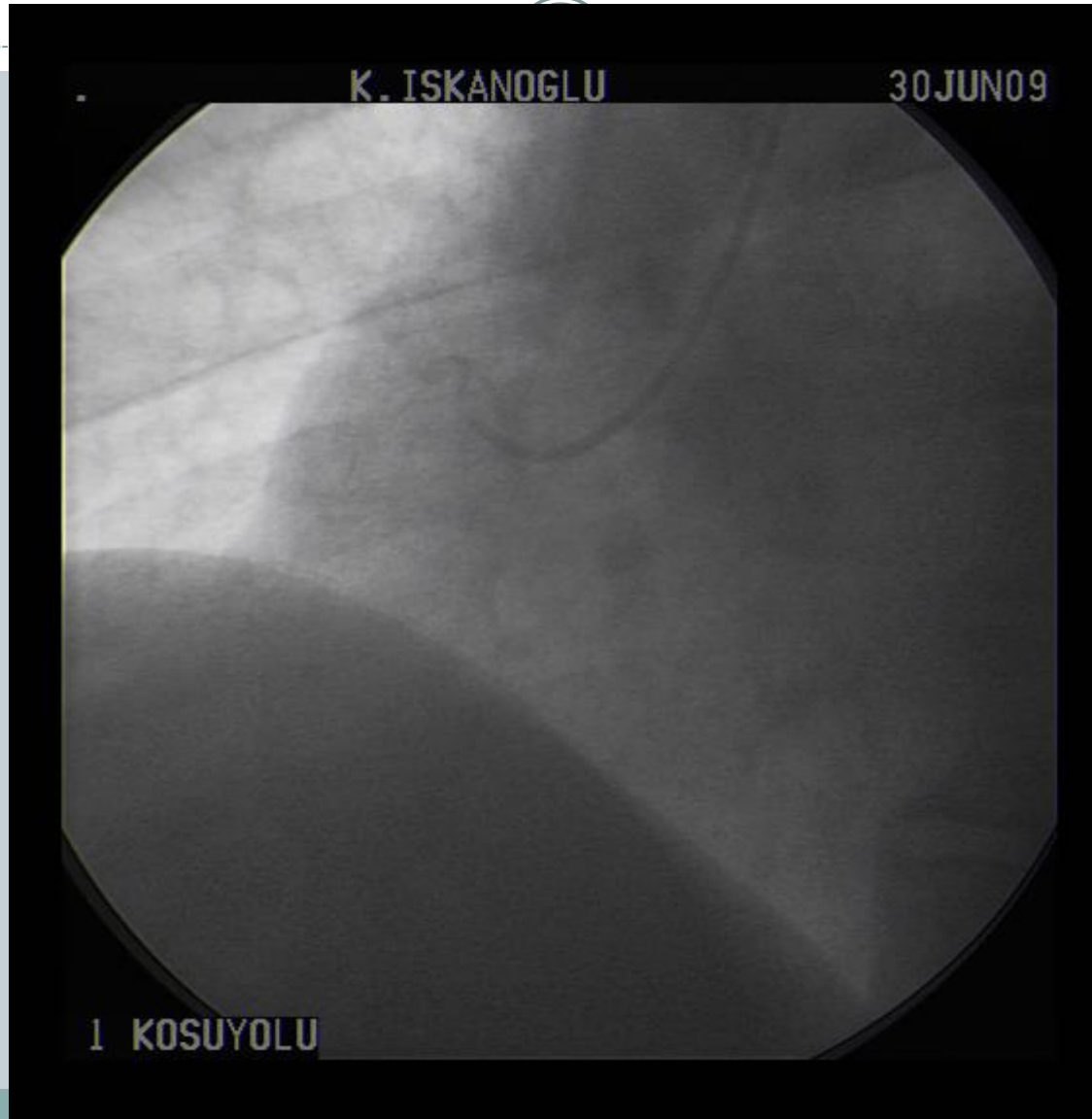


- ASA 300 mg
- Clopidogrel 75 mg
- Metoprolol 50 mg
- Statin 40 mg
- Ramipril 2,5 mg



- EuroSCOR: % 0.5

2009 KAG



2009 KAG

K. ISKANOGLU

30 JUN 09

1 KOSUYOLU

